

Применение антиоксидантов и каротиноидов в комплексном лечении посттромботической ретинопатии

О.И. Сарыгина

ФГБУ «Московский НИИ глазных болезней им. Гельмгольца» Минздрава России

Изучена эффективность комплексного применения лекарственных препаратов Витрум Вижн Форте, который содержит антиоксиданты и каротиноиды, и Витрум Мемори у больных с посттромботической ретинопатией. На фоне приема препаратов отмечена положительная динамика основных показателей световой чувствительности: средней световой чувствительности по пороговым значениям (MS) и среднего дефекта световой чувствительности (MD), а также электрофизиологических показателей, что свидетельствует о хороших результатах проведенного лечения на функциональную активность сетчатки. Полученные данные позволяют рекомендовать включение данных препаратов в комплекс лечения посттромботической ретинопатии.

Ключевые слова: ретинопатия, окклюзии вен сетчатки, Витрум Вижн Форте, Витрум Мемори, световая чувствительность, электрофизиологические показатели.

Российский офтальмологический журнал 2014; 2:

Несмотря на несомненные успехи в лечении сосудистой патологии глаза, достигнутые в последние два десятилетия, число больных с поражением сетчатки продолжает увеличиваться. Это связано с ростом частоты гипертонической болезни, атеросклероза и сахарного диабета, излечить которые практически не представляется возможным [1].

Окклюзии вен сетчатки являются одними из наиболее распространенных заболеваний, которые составляют около 60 % всей сосудистой патологии органа зрения, и занимают второе место после диабетической ретинопатии по тяжести поражения сетчатки и прогноза течения заболевания. В 15 % случаев окклюзия вен сетчатки является причиной инвалидности по зрению [2].

Чаще встречается окклюзия ветвей центральной вены сетчатки (ЦВС), по разным данным, ее частота составляет 0,6–1,1 %, в то время как окклюзия ЦВС встречается реже (частота 0,1–0,4 %). Возраст больных с ретинальными венозными окклюзиями находится в широких пределах – от 14 до 92 лет [3]. Однако в настоящее время отмечается тенденция к увеличению численности пациентов с данной патологией не только пожилого, но и молодого трудоспособного возраста [4, 5].

В клинике выделяют два вида окклюзии: ишемическую и неишемическую. Это различие обусловлено клинической картиной заболевания, определяемой степенью окклюзии капилляров, электроретнографическими симптомами и ангиографической картиной. Эти формы заболевания имеют разный прогноз и течение [6].

При ишемическом типе поражения ЦВС (20–25 % случаев) характерным является значительное безболезненное снижение зрения (до сотых или светопроекции), что зависит от степени вовлечения макулы [7]. При естественном течении заболевания геморагии и ретинальный отек постепенно резорбируются, однако в макулярной области часто в течение многих месяцев сохраняется кистовидный отек, трансформирующийся в кистозную дистрофию. Иногда в фовеальной зоне могут формироваться эпиретинальная мембрана или разрывы сетчатки.

Неишемическая окклюзия ЦВС имеет более разнообразную клиническую картину и протекает «доброкачественнее», чем ишемическая. Начальная острота зрения у большинства больных 0,4 и выше, реже сотые [8].

Течение окклюзий ретинальных вен длительное, сопровождается перестройкой анатомических

структур не только сетчатки, но и увеального тракта [9]. В позднюю фазу тромбоза (приблизительно через 2–3 мес.) большинство кровоизлияний резорбируется, исчезают микроаневризмы, венозные сосуды становятся менее извитыми и расширенными. Восстановление ретинального кровотока в пораженной зоне связано либо с реканализацией окклюзированного сосуда, либо с образованием коллатералей, которые соединяют дистальный и проксимальный отделы сосуда [7]. Наибольшее их количество располагается в височной области, в парафовеальной зоне, на диске зрительного нерва (ДЗН) шунты представляют собой венозные петли, которые связывают ретинальную и хориоидальную сосудистую систему. Коллатерали и шунты развиваются в сроки от 2 до 14 мес. после окклюзии.

В поздний период возникает артериолосклероз, который проявляется сужением артериол и утолщением сосудистой стенки. Иногда развивается атрофия ДЗН [8].

Больные с посттромботической ретинопатией нуждаются в длительном лечении и наблюдении офтальмологом.

В основе патогенеза посттромботической ретинопатии лежат нарушение микроциркуляции, компрессия сосудов и артериальный спазм сопутствующей артерии.

Несмотря на разнообразие применяемых на современном этапе методов консервативного, хирургического и лазерного лечения посттромботической ретинопатии сетчатки, они недостаточно эффективны, так как большинство из них не обладают этиопатогенетическим действием [9]. В связи с этим возникает необходимость использования антиоксидантов и каротиноидов как одних из средств лечения данного заболевания. С этой точки зрения обращает на себя внимание комплексный препарат Витрум Вижн Форте, который содержит лютеин, зеаксантин, витамины С, Е, А, В2, рутин, селен, цинк и экстракт черники, а также Витрум Мемори — препарат растительного происхождения, активным веществом которого является стандартизированный сухой экстракт листьев Гинкго Билоба (60 мг). Благодаря составляющим компонентам, этот препарат улучшает мозговое кровообращение, нормализует микроциркуляцию, оказывает регулирующее влияние на сосудистую систему, расширяет мелкие артерии, повышает тонус вен, тем самым регулируя кровенаполнение сосудов.

ЦЕЛЬЮ нашего исследования явилось изучение эффективности комплексного применения лекарственных препаратов Витрум Вижн Форте и Витрум Мемори у больных с посттромботической ретинопатией.

МАТЕРИАЛ И МЕТОДЫ

Изучение влияния препаратов Витрум Вижн Форте и Витрум Мемори на основные показатели

зрительных функций у больных с посттромботической ретинопатией проводилось в отделе патологии сетчатки и зрительного нерва Московского НИИ глазных болезней им. Гельмгольца. В исследование были включены 70 пациентов в возрасте от 40 до 65 лет с посттромботической ретинопатией после тромбозов ЦВС или ее ветвей с давностью процесса от 3 до 6 мес., которые составили основную (50 пациентов) и контрольную (20 пациентов) группы.

В основную группу были включены пациенты с посттромботической ретинопатией в результате тромбоза ЦВС в 21 случаях и ее ветви — в 29 случаях. Из 50 пациентов 28 (56 %) были женщины, 22 (44 %) — мужчины, возраст пациентов составил от 43 до 65 лет. 35 пациентам (70 %) была проведена лазеркоагуляция сетчатки. Пациенты основной группы принимали препараты Витрум Вижн Форте по 1 таблетке 2 раза в день и Витрум Мемори по 1 капсуле 2 раза в день в течение 3 мес.

Контрольную группу составили 20 больных (20 глаз) с посттромботической ретинопатией, из них у 4 пациентов заболевание развилось после тромбоза ЦВС и у 16 — после тромбоза ветви ЦВС. Возраст пациентов составил от 46 до 65 лет, 14 (70 %) пациентов — женщины, 6 (30 %) — мужчины. У 13 пациентов (65 %) до начала лечения была проведена лазеркоагуляция сетчатки. Этим пациентам было назначено курсовое лечение, включающее троксерутин по 1 таблетке 2 раза в день в течение месяца, далее по 1 капсуле в день в течение 3 мес.

Пациенты обеих групп, включенные в исследование, не принимали какие-либо лекарственные средства, обладающие психотропной активностью на протяжении не менее недели до начала исследования, не имели сопутствующих соматических и неврологических заболеваний в стадии обострения, а также заболеваний, требующих постоянной сопутствующей фармакотерапии, и не принимали участия в других исследованиях.

Каждый пациент был информирован и подписывал согласие об участии в клиническом исследовании.

При обследовании больных основной и контрольной групп перед началом и через 3 мес. после приема препаратов использовались следующие методы: определение остроты зрения (проектор испытательных знаков Carl Zeiss, Германия), рефрактометрия (рефрактометр Topcon, Япония); компьютерная статистическая периметрия (автоматический периметр «KowaAP-5000C», Япония); биомикроскопия глаза (щелевая лампа SL-30, Opton, Германия); прямая офтальмоскопия (офтальмоскоп Keller, Германия). Непрямая офтальмоскопия проводилась на щелевой лампе с использованием бесконтактных линз 60 D (Opton, Германия) и трехзеркальной линзы Гольдмана; измерение внутриглазного давления с использованием пневмотонометра NCT-800 (Rodentok, Германия). Некоторым пациентам проводилась

тонометрия по Маклакову грузом 10,0 Г по общепринятой методике. Электроретинография (ЭРГ), включая общую ЭРГ, ритмическую ЭРГ (РЭРГ) на 30 Гц, электрическая чувствительность сетчатки и лабильность зрительного нерва проводилась с использованием электроретинографа фирмы «МБН». Для местной анестезии применяли инстилляции Алкаина (Alcon, США). Использовали активные роговичные хлорсеребряные электроды-петли. Референтный хлорсеребряный электрод фиксировали на висках, заземляющий электрод — на мочке уха. Анализировались амплитуда и пиковые латентности волн ЭРГ до и после лечения. Оптическая когерентная томография (ОКТ) проводилась на оптическом когерентном томографе Stratus 3000 OCT TM (Carl Zeiss, Германия).

Статистический анализ осуществляли с помощью компьютерных программ Microsoft, Excel, SPSS. Линейные величины сравнивали по методу Стьюдента, нелинейные — по значению χ^2 с поправкой по Йетсу, при малой выборке использовался двусторонний точный тест Фишера.

РЕЗУЛЬТАТЫ И ОБСУЖДЕНИЕ

Для выявления эффективности действия препаратов определяли остроту зрения до и после приема препаратов. Максимально скорректированная острота зрения вдаль определялась до лечения и через 3 мес. после лечения. Динамика остроты зрения на фоне лечения у пациентов основной и контрольной групп представлена на рисунке 1.

Как показывают полученные данные, у пациентов с посттромботической ретинопатией через 3 мес. от начала приема препаратов Витрум Вижн Форте и Витрум Мемори отмечается тенденция ($p > 0,05$) к повышению остроты зрения. Причем повышение некорректированной остроты зрения было более значимым, чем максимально скорректированной остроты зрения вдаль.

В контрольной группе также отмечается небольшая положительная динамика остроты зрения, однако менее выраженная, чем в основной группе.

Обращал на себя внимание тот факт, что на фоне приема препаратов Витрум Вижн Форте и Витрум Мемори более половины (60%) обследо-

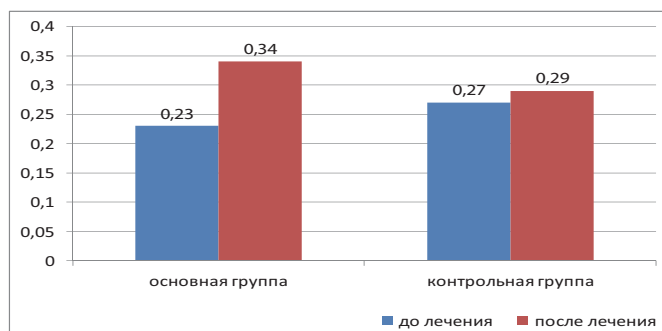


Рис. 1. Динамика максимально скорректированной остроты зрения в основной и контрольной группах.

ных пациентов в опытной группе отмечали улучшение качества зрения вдаль.

У всех пациентов оценивалась динамика световой чувствительности по данным определения порогов световой чувствительности в 68 точках поля зрения 0–30°, с помощью автоматического периметра «Kowa AP-5000C», программа Threshold Macula 2 (цвет стимула — белый, размер стимула III). Динамика показателей световой чувствительности представлена в таблице.

Таблица. Динамика показателей световой чувствительности (db)

Параметр световой чувствительности (M ± m)	Основная группа	Контрольная группа
MS	До	26,29 ± 0,89
	После	27,03 ± 0,84
MD	До	-5,89 ± 0,87
	После	-3,70 ± 0,51

Таким образом, через 3 мес. после приема препаратов Витрум Вижн Форте и Витрум Мемори выявлена тенденция ($p > 0,05$) к улучшению основных показателей световой чувствительности: средней световой чувствительности по пороговым значениям (MS) и среднего дефекта световой чувствительности (MD). В контрольной группе наблюдалась менее выраженная положительная динамика показателей световой чувствительности.

Изменения структуры сетчатки в центральной зоне на фоне приема препаратов Витрум Вижн Форте и Витрум Мемори анализировались с помощью ОКТ на приборе Stratus 3000 OCT.

Сканирование проводилось в программе «Fast Macula» (по 6 лучам длиной 6 мм, проходящим через центр макулы и началом в 0, 30, 60, 90, 120, 150°) с последующим автоматическим анализом результатов по программе макулярного картирования «Macular Map».

При сравнительном анализе толщины сетчатки в фовеа, величины распространенности отека макулярной зоны, состояния слоя пигментного эпителия на соответствующих томографических срезах до и через 3 мес. от начала лечения в основной группе отмечалось некоторое уменьшение высоты — в среднем на 20–25 мкм у пациентов с имеющимся отеком макулярной области и на 10–15 мкм у больных контрольной группы.

Динамика электрофизиологических показателей ЭРГ у пациентов, принимавших препараты Витрум Вижн Форте и Витрум Мемори, представлена на рисунке 2.

Порог электрической чувствительности (ЭЧ) глаза до лечения в основной и контрольной группах больных в среднем составлял 105 и 94 мкА соответственно, что совпадало с верхней границей нормальных значений для лиц с исследуемой патологией. Лабильность зрительного нерва равнялась 28–30 Гц (нижние значения нормы). После курса лечения порог ЭЧ несколько улучшился у больных, получавших

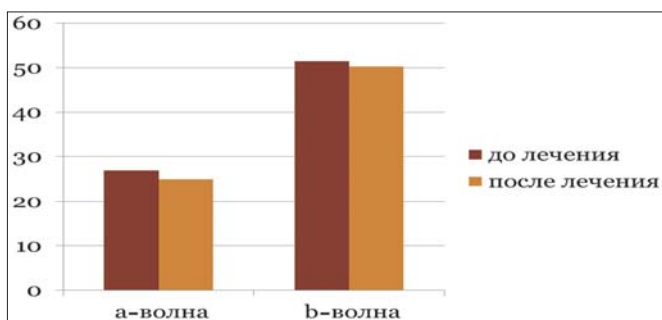


Рис. 2. Динамика показателей ЭРГ у пациентов основной группы.

препараты Витрум Вижн Форте и Витрум Мемори, а в контрольной группе остался без динамики. Лабильность не изменилась.

По данным ЭРГ, до лечения у обследованных больных с посттромботической ретинопатией выявлены нарушения функционального состояния сетчатки, характерные для данной патологии. Отмечено значительное снижение амплитуды а-волны общей ЭРГ до 53 % нормальных значений и более выраженное угнетение высокочастотной РЭРГ на 30 Гц. В среднем амплитуда РЭРГ составляла 7 мкВ, т. е. 40 % от нормы. Амплитуда и пиковая латентность б-волны ЭРГ в группе колебалась от слабо субнормальных до нормальных значений. Выявленные нарушения ретинального электрогенеза у пациентов с посттромботической ретинопатией свидетельствуют о существенных патологических изменениях в наружных слоях сетчатки, в большей степени колбочковой системы.

После окончания курса лечения препаратами Витрум Вижн Форте и Витрум Мемори наблюдалась тенденция к улучшению функционального состояния фоторецепторов. Амплитуда а-волны общей ЭРГ в среднем возросла с 53 до 63 % нормы. Однако полученные результаты статистически не достоверны.

Таким образом, результаты электрофизиологических исследований свидетельствуют о тенденции к улучшению показателей ЭРГ, характеризующих состояние фоторецепторов, и порога ЭЧ глаза.

Все пациенты, принимавшие препараты Витрум Вижн Форте и Витрум Мемори, не предъявляли

жалоб на плохую переносимость препаратов, общие или местные аллергические реакции или какие-либо побочные действия. Режим, кратность приема препаратов пациентами не нарушались.

ЗАКЛЮЧЕНИЕ

Курс лечения препаратами Витрум Вижн Форте и Витрум Мемори хорошо переносился пациентами с посттромботической ретинопатией, не вызывал общих или местных аллергических реакций. На фоне приема данных препаратов отмечена положительная динамика основных показателей световой чувствительности: повышение средней световой чувствительности по пороговым значениям и снижение среднего дефекта световой чувствительности. По данным электрофизиологических исследований, выявлено благоприятное воздействие комплексного использования препаратов Витрум Вижн Форте и Витрум Мемори на функциональную активность сетчатки пациентов с посттромботической ретинопатией. Таким образом, проведенное клиническое исследование показало эффективность препаратов Витрум Вижн Форте и Витрум Мемори в лечении посттромботической ретинопатии, что позволяет рекомендовать их к широкому применению при данной патологии глаз.

Литература

1. Астахов Ю.А., Петрицев Н.Н., Варганова Т.С., Тульцева С.Н. Тромбофилии в патогенезе тромбоза ретинальных вен. Вестн. офтальмол. 2008; 3:56–58.
2. Киселева Т.Н., Кошечая О.П., Будзинская М.В., Шеголева И.В., Кравчук Е.А. Значение цветового доплеровского картирования в диагностике окклюзионных поражений вен сетчатки. Вестн. офтальмол. 2006; 5:4–7.
3. Танковский В.Э. Тромбозы вен сетчатки. М.: Воениздат; 2000.
4. Кацнельсон Л.А., Фарофонова Т.И., Бушин А.Я. Сосудистые заболевания глаз. М.: Медицина, 1990.
5. Шамшинова А.М., Яковлева А.А., Романова Е.В. Клиническая физиология зрения. М.: МБН; 2002.
6. Rogers S., McIntosh R.L., Cheung N. et al. The prevalence of retinal vein occlusion: pooled data from population studies from the United States, Europe, Asia, and Australia. Ophthalmology. 2010; 117: 313–319.
7. Mitchell P., Smith W., Chang A. Prevalence and associations of retinal vein occlusion in Australia: the Blue Mountains Eye Study. Arch Ophthalmol. 1996; 114(10):1035–1047.
8. Lavin M.J., Dhillon B.J. Cyclic variation in onset of central retinal vein occlusion. Br. J. Ophthalmol. 1987. 71: 18–20.
9. Williamson T.H., Baxter G. The influence of age, systemic blood pressure, smoking and blood viscosity on orbital blood velocities. Br. J. Ophthalmol. 1995; 79:17–22.